أكياس الحفرة الفموية

(الجزء الأول)

Cysts of The Oral Cavity

الأستاذ الدكتور مازن زيناتي

رئيس قسم جراحة الفم و الوجه و الفكين

أكياس الحفرة الفموية

تشخيص ومعالجة

مخطط البحث:

- مقدمة نظرية وتعريف
- أنواع أكياس الحفرة الفموية وتصنيفها
- تشخيص أكياس الحفرة الفموية
- التشخيص التفريقي Differential Diagnosis
- معالجة الأكياس :
  - هدف المعالجة
  - التقنيات الجراحية في المعالجة
    - ❖ المزايا Advantages
    - ❖ المساوئ Disadvantges
  - استطباب طرق المعالجة المقترحة

الأكياس

الكيس هو عبارة عن تجويف مرضي مبطن ببشرة يحوي داخله مادة سائلة أو هلامية(cawson 1998)

وتعتبر الأكياس في الفكين من الآفات الشائعة حيث حوالي ٢٢,٥ % من المرضى يعانون منها (Dupoireux 1998)

ويعتقد بعض العلماء أن بعض الأكياس تنشأ من بشرة ذات أصل سني تتطور أثناء نمو براعم الأسنان في مرحلة معينة ويطلق عليها اسم أكياس سنية المنشأ odontogenic cyst ويرى آخرون أنها تنشأ من بشرة مختلفة عن برعم السن أو من بشرة عضو الميناء أو من بقايا الصفيحة السنية وبعض الأكياس ينشأ من بشرة غير سنية المنشأ والتي قد تحدث نتيجة تكاثر الخلايا البشرية المنحصرة ضمن خطوط الالتحام في عظام الفكين أثناء التطور الجنيني ويطلق عليها أكياس

غير سنية المنشأ non odontogenic cyst أو الأكياس التطورية Developmental cyst (Neville et al 1995)

ومن الأكياس ما ينشأ على حساب الخلايا البشرية الموجودة في الأورام الحبيبية Granuloma والتي تعود إلى بقايا مالاسية بسبب التحريض الالتهابي ويطلق عليها الأكياس الالتهابية inflammatory cyst .

لا تبدي معظم الأكياس أية أعراض سريرية إلا إذا أصيبت بالإنتان ومع ذلك تعتبر الأكياس السبب الأكثر شيوعاً لحدوث الانتباجات المزمنة في الفكين.

ويتفق جميع الباحثين على أهمية معالجة الأكياس بمختلف أنماطها، فرغم كون الأكياس ذات جدران رقيقة إلا أنها قد تؤدي إلى إزاحة الأسنان ، أو حدوث امتصاص في جذور الأسنان المجاورة، ونادراً ما تصل الأكياس إلى أحجام كبيرة بحيث تؤدي إلى حدوث كسر في الفك ونادراً ما يتأذى العصب السني السفلي، ومع ذلك فلا بد من تحديد علاقة الكيس مع العصب قبل إجراء العمل الجراحي (Dupoireux 1998)

إن علاج الأكياس السنية بوقت مبكر هو أمر ضروري وذلك للوقاية من الحوادث الإنتانية، فرغم أن الأكياس الجذرية تكون في اغلب الأحيان كامنة إلا أنها قد تتظاهر بإنتان موضع يكون مسؤولاً عن تشكيل خراج ناحي Regional abscess ، والتهابات خلوية عديدة.

آلية تشكل الأكياس mechanism of cyst formation :

إن دراسة جنين الأسنان ذي الفكين يساعد إلى حد بعيد على فهم سبب توضع هذه الأكياس في مكان معين دون الآخر إذ كما نعلم أن أقواسا" كثيرة تشترك في تشكيل الفكين والوجه وتتحد في مناطق معروفة جنينيا" حيث يمكن للأكياس أن تنشأ من بقايا النسيج البشري في تلك المناطق وينجم هذا التنشأ من تكاثر طبيعي لهذه الخلايا ثم انحلال مركزها لتشكيل فجوة كيسية ويزداد حجم الكيس بدخول السوائل إلى جوفه عبر غشائه شبه النفوذ وقد يصل حجم الكيس إلى مقاييس كبيرة بحيث تؤدي إلى زوال الصفيحة العظمية المجاورة . يختلف شكل الكيس حسب :

١. حسب مكانه في العظم (علوي أو سفلي)
٢. درجة مقاومة امتصاص النسج المحيطة به أثناء نموه

حيث يكون وحيد الفجوة وهي الحالة الغالبة حيث ينمو ببطء لهذا يأخذ شكلا" مدورا" على العموم ، أو قد يأخذ أحجاما" كبيرة وفي هذه الحالة إما أن تكون وحيدة المسكن أو متعددة المساكن وذلك حسب نوع الكيس.

تنشأ الأكياس نتيجة تكاثر خلايا من منشأ بشري ونموها حيث تبدأ الخلايا بالتكاثر، تبتعد الخلايا المركزية البشرية عن مصدر التروية الدموية والتغذية فتصاب الخلايا المركزية بالانحلال والاستحالة وبذلك تشكل فجوة، لكنها تكبر مع الزمن كلما استمر التكاثر الخلوي في المحيط والانحلال في المركز، ثم يزداد حجم الكيس مع دخول السوائل إلى جوفه تحت تأثير الضغط التناضحي (الأسموزي) osmotic pressure ثم يزداد حجم الكيس إلى مقاييس كبيرة بحيث يؤدي إلى توسع الصفيحة القشرية العظمية وانتباجها أو قد يؤدي إلى زوال الصفيحة العظمية (Joseph etal 1995)

إن تطور الأكياس يمر بأربع مراحل هي:

١- مرحلة الصمت: وتتسم بعدم وجود أعراض سريرية
٢- مرحلة التشويه: نلاحظ وجود انتباج في الصفيحة الدهليزية بسبب الضغط الناجم عن الكيس ويكون الغشاء المخاطي متوذماً مزرقاً وذلك حسب درجة الترقق العظمي وفي هذه المرحلة يكون البزل ممكناً للحصول على السائل الكيسي.
٣- مرحلة التظاهر الخارجي: ونلاحظ تغير شكل الفكين والوجه بوضوح.
٤- مرحلة التنوسر والاختلاطات: تصبح المحفظة الكيسية على تماس مباشر بالغشاء المخاطي فيظهر الناسور وقد يحدث الإنتان.

تصنيف الأكياس:

يصنف Cawson وزملاؤه الأكياس عام ١٩٩٨ على النحو التالي:

أولاً: الأكياس سنية المنشأ Odontogenic cyst:

١- الأكياس التطورية Developmental cyst :

أ- الكيس التاجي Dentigerous cyst

ب-الكيس البزوغي Eruption cyst

ت-الكيس السني المقترن Odontogenickerato cyst

ث-الكيس اللثوي Gingival cyst

ج- الكيس السني المتكلس :calcifying odontogenic

٢- الأكياس الالتهابية infammaroty cyst

أ- الكيس الجذري radicular cyst

ب-الكيس حول السني (الكيس الرباطي الجانبي)periodontal cyst

ت- الكيس المتبقي .

ثانياً : الأكياس التي لا تحوي على بشرة (الأكياس الكاذبة)

١- الكيس الرضي البسيط

٢ - -كيس أم الدم العظمي

ثالثا : الأكياس غير سنية المنشأ Non Odontogenic cyst

١- كيس القناة الأنفية الحنكية nasopalatine duct cyst

٢- الكيس الأنفي الشفوي Nasolabial cyst

٣- الكيس الفكي الكريوي Globulomaxillary cyst

٤- الكيس الفكي السفلي المتوسط

٥- الكيس الجلداني و الكيس البشرانيDermoid cyst and Epidermoid cyst

٦- الكيس الشقي الغلصمي Branchial cleft cyst

٧- كيس القناة الدرقية اللسانية Thyroglossal canal cyst

٨- الكيس المخاطي Mucus cyst

٩- الكيس الضفدعي Ranula

تصنيف آخر للأكياس:

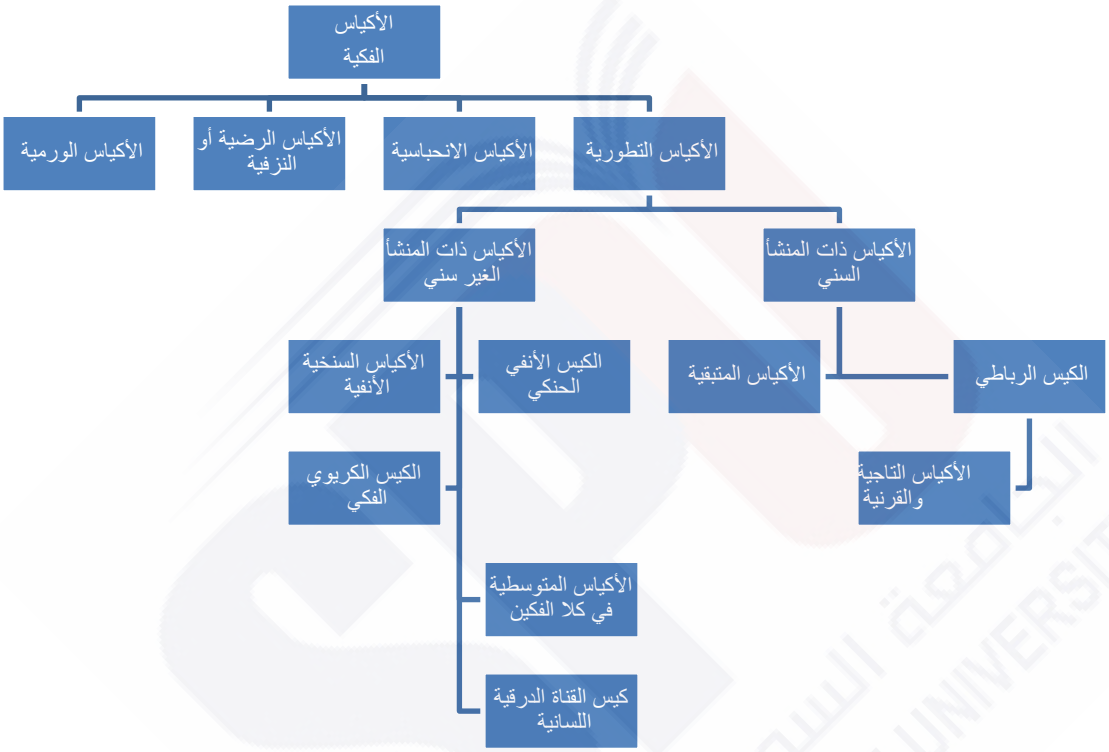

❖ **تشخيص الأكياس:**

- القصة المرضية
- الأعراض الفيزيائية
- الأعراض
- الفحص السريري والعلامات بوسائل التأمل والإصغاء والجس والقرع
- الفحص الشعاعي بسيط
- وسائل تشخيصية شعاعية أخرى CT-CBCT- MRI
- البزل
- الخزعة
  - الاستئصالية للأكياس الكبيرة

- الاستقصائية للأكياس الصغيرة

الأعراض:

- ليس من النادر ألا يسبب الكيس أي أعراض وألا يعلم المريض بوجود الآفة حتى يقوم طبيب الأسنان باكتشافها وإعلامه عن وجودها . في حالات أخرى فإن ظهور انتفاخ أو خروج سائل إلى داخل تجويف الفم يحمل المريض إلى طلب المساعدة من ذوي الخبرة . ومع أن البعض يصف السائل المتسرب إلى داخل الفم على أنه كريه ، فإن البعض الآخر يصفه بأنه مالح أو حلو الطعم ، وفي هذه الحالة الأخيرة فغالبا" ما يكون السائل قيحيا".
- أما في حال إصابة الكيس بالتهاب حاد فقد ينتج عن ذلك حدوث خراج حاد شديد ، في حين أن التهابات أقل حدة في الكيس قد تسبب ألما" نابضا" ومبهما" . عند إصابة أكياس الفك السفلي الكبيرة بالالتهاب الحاد فقد يترافق ذلك أحيانا" بنقص في إحساس الشفة السفلية في الجهة المصابة . وقد يحدث في حالات نادرة أن يسبب كيس غير ملتهب في الفك السفلي ألما" وضعفا" في الإحساس الشفوي ، ويعود ذلك إلى الضغط الذي يسببه الكيس . أما في مرضى الدرد الكامل أو الجزئي فقد يكون الكيس سببا" بالشعور بالإزعاج أو في صعوبة وضع الأطقم الصناعية . ويمكن أن تتحرك الأسنان الطبيعية المجاورة للآفة أو أن تميل بسبب امتداد الآفة .

العلامات:

- على الرغم من عدم ترافق بعض الأكياس الصغيرة مع أي علامات سريرية بحيث يتم اكتشافها فقط بواسطة الفحوص الشعاعية ، فإن الغالبية العظمى من الأكياس تتسبب بوجود تورم في العظم . وعلى الرغم من أن اللقب الوصفي فرقعة قشر البيض قد رافق ولمدة طويلة الأكياس داخل العظم ، إلا أن الجس يمكنه أن يظهر انتفاخا" فيه تموج صريح أو تصلب عظمي .
يمكن في حالات أخرى ملاحظة فرقعة قشر البيض ، وأحيانا" يكون العظم الرقيق المغطي للآفة قابلا" للانضغاط ثم العودة إلى شكله الأصلي بشكل يشابه ما يحصل عند الضغط على كرة تنس الطاولة المصنوعة من مادة السللويد بين الإبهام والأصبع . يجب التأكيد هنا على أن هذا الوصف للعلامات التي قد تتواجد عند جس الآفة لا يعتبر دليلا" تشخيصيا" لوجود الكيس، وذلك لعلاقتها فقط مع سماكة العظم المغطي للآفة في مكان الفحص

. تختلف هذه العلامات من منطقة لأخرى في الكثير من الآفات الكبيرة ، ويمكن ظهورها في آفات أخرى غير الأكياس . يكون لون النسج اللينة المغطية للكيس طبيعيا" ، وعندما تثقب الآفة العظم المحيط بها فيصبح لون هذه النسج مائلا" للزرقة في حال عدم إصابة الكيس بالتهاب ، وباللون الأحمر القاتم عند إصابة الكيس بالتهاب حاد ، وفي هذه الحالة الأخيرة يشعر المريض بالألم عند محاولة لمسها .

- وبينما يكون الاتجاه الذي تمتد نحوه أكياس الفك العلوي هو الصفيحة الحنكية ، فإن الأكياس المتواجدة في منطقة جسم الفك السفلي تتجه بشكل رئيسي نحو الصفيحة الخدية الشفوية ، ونادرا" ما يكون امتدادها على حساب الصفيحة اللسانية . في الحقيقة فإن امتدادا" بالاتجاه اللساني في الفك السفلي نادرا" ما ينتج عن وجود كيس ، لدرجة أن الكثير من الممارسين ذوي الخبرة يعتبرون وجود مثل هذا الامتداد في جسم الفك السفلي دلالة على وجود ورم في تلك المنطقة إلى أن يثبت العكس .
- يترافق وجود مثل هذا الامتداد على الغالب مع وجود كيس قرني سني المنشأ .
- يجب القيام بتجفيف النسج اللينة ذات العلاقة مع الكيس بحرص ثم فحصها بعناية لاكتشاف وجود ناسور فيها . قد يسبب جس المنطقة في حالة وجود ناسور خروج سائل لزج يحتوي على الكولسترول أو على الغالب قيح أصفر اللون .
- من المهم تدوين الأسنان البازغة الموجودة في فم المريض ، وكذلك فحص حيويتها . ذلك أنه في حين ترتبط الأكياس التاجية بتاج سن منطمر فإن الأكياس السنية أو الجذرية تتصل مع ذروة سن أو جذر متموت .

المظاهر الشعاعية:

- إن الوصف التقليدي للمظاهر الشعاعية لكيس داخل العظم هو أنه منطقة من الشفافية الشعاعية يحيط بها خط ظليل من العظم الكثيف . قد تختفي الحدود المميزة لهذه الآفة في حال كون الكيس كبير الحجم أو أصيب بالتهاب أو عندما تخرج محتوياته عبر ناسور لثوي . وعلى الرغم من هذه الحقيقة فإن من النادر أن تكون هناك صعوبات في عملية تشخيص كيس في الفك السفلي . إلا أن عملية التفريق الشعاعي بين كيس في الفك العلوي والجيب الفكي الطبيعي يمكن أن تكون عملية في غاية الصعوبة أحيانا"
- وعند وجود شك فيجب على طبيب الأسنان أستخدام طريقة منظمة عند دراسة الصورة الشعاعية . إن المقارنة بين الجهتين هو مبدأ جراحي أساسي

، ولذلك يجب أن يكون بحوزة الطبيب صور شعاعية متشابهة للمنطقة نفسها على الجهة المقابلة للفك لفحصها ، وفي كثير من الحالات فإن المقارنة بين الجانبين تحل هذه الصعوبات . قد يكون للصورة الشعاعية القفوية الذقنية التي تظهر فيها الجيوب الفكية فائدة في الحالات التي يوجد فيها كيس كبير الحجم .

- تشاهد غالبا" قنوات دموية على شكل خطوط متشعبة شافة على الأشعة في جدران الجيب الفكي الطبيعي . في حين أن اختلاف مستويات قاع الجيب والأنف يخلق مايعرف باسم علامة Y الذي وصفها العالم إنس في منطقة الضاحكة الأولى . يتشكل الجزء العمودي من علامة Y من العظم الكثيف المشكل لقاع الأنف ، أما اليد السفلى فهي عبارة عن الجدار الأمامي للجيب الواقع إلى الأسفل منه واليد العليا هي الجدار الأمامي إلى الأعلى منه . إن استخدام هذه العلامات التشريحية الطبيعية يساعد الطبيب الممارس بشكل كبيرعند محاولته تفسير الصور الشعاعية . أما إذا استمر الشك حول طبيعة الآفة فيجب القيام برشف محتويات الكيس وفحصها لدراسة وجود بللورات الكولسترول فيها . من المهم جدا" استخدام إبرة عريضة لهذا الغرض حيث أن محتويات الكيس قد تكون لزجة . يمكن الكشف عن وجود كيس قرني قبل العمل الجراحي إما بإجراء فحص الهجرة الكهربائية على السائل المسحوب أم الكشف عن وجود خلايا متقرنة فيه ويمكن إذا رغب الجراح استبدال السائل الذي تم سحبه بمادة مغايرة (مثل نيوهايدريول) ثم أخذ صورة شعاعية لكشف حدود وامتداد أي كيس موجود في المنطقة .

التشريح المرضي:

- إن الأكياس ذات المنشأ السني تتكاثر خلال الهجمات الانتانية بشكل متفاوت وبالتالي تتزايد بالحجم خلال تطورها. في أغلب الأحيان يجري العمل الجراحي للأكياس وهي في مرحلة تخت حادة من تطورها.
- الفحص النسيجي للمحفظة يمكننا من تحديد ثلاث مناطق :
- المنطقة الخارجية الضامة : وتكون بها الألياف مكثفة ومحددة .
- المنطقة المتوسطة: تكون مؤلفة من نسيج ضام حديث مترافق مع نسيج التهابي.
- المنطقة الداخلية : الغشاء البشري الظهاي مالبيكي،رصفي، دون تقرن

التشخيص التفريقي Differential Diagnosis

- النقاط التشريحية الطبيعية:

البنى التشريحية الطبيعية التالية تظهر شفافية شعاعية تماثل الشفافية المحدثة بالآفة الكيسية

- الجيب الفكي
- الثقبة الذقنية
- فراغات نقي العظام وتخلخل العظم الفزيولوجي
- الثقبة الأنفية الحنكية والقناة القاطعة

- الأفات السوء تصنعية والورمية:

- الأورام سنية المنشأ مثل الأميلوبلاستوما ، الأورام السنية المشبهة بالغدية وورم بيندبورغ Pindborg's tumor
- الورم الغدي المتعدد الأشكال للغدد اللعابية
- الورم المخاطي سني المنشأ والورم الليفي
- الأورام والآفات ذات الخليا العرطلة
- سوء التصنع الليفي والورم الملائكي (الشيروبيمية)cherubism
- التليف غير المتعظم المركزي في الفك
- المرحلة المبكرة للورم الليفي المتملط
- السرطانات الغازية و المنتشرة في الفكين
- الساركوما العظمية الحالة للعظم
- لورم لعرقي الدموي المركزي في الفكين

- سوء الوظيفة الجهازية والاستقلابية:

- التهاب العظم المتليف المتكيس Osteitis fibrosa cystic(فرط نشاط الغدة الدرقية وداء فون ركلينغ هاوزن في العظم von Recklinghausen's disease)
- أمراض خلايا الجهز الشبكي البطاني:

١- الورم الحبيبي المحب للحمض

٢- مرض Hand-Schuller-Christan's disease

٣- مرض Leterrer-Siwe's disease

- مرض تخزين الجسيمات الحالة:

١- مرض Gaucher’s disease

٢- مرض Nieman-Pick disease

- تقوض العظم المسبب بالعضويات الدقيقة:

- الخراج السني السنخي المزمن
- التهاب العظم والنقي:
  - ✓ التهاب العظم والنقي المتقيح اللانوعي
  - ✓ التهاب العظم والنقي التعفنيseptic
  - ✓ التهاب العظم والنقي المسبب بالسل
  - ✓ التهاب العظم والنقي الشعاعي Actinomycotic
  - ✓ التهاب العظم والنقي المسبب بالزهري
  - ✓ التهاب السمحاق

- الآفات حول الذروية :
  - ✓ الخراج حول الذروي المزمن
  - ✓ الورم الحبيبي حول الذروي
  - ✓ المرحلة المبكرة (التحللية) لسوء التصنع الملاطي حول الذروي
  - ✓ ندبة ذروية

- الأورام السليمة للنسج الرخوة التي تتظاهر سريرياً كأكياس:
  - ✓ الورم الليفي الرخو
  - ✓ الورم الشحمي
  - ✓ الورم المخاطي
  - ✓ الورم العرقي الدموي
  - ✓ الورم العرقي اللمفي

أولا : الأكياس سنية المنشأ التطورية :

١ - الكيس التاجي السني :

ينشأ الكيس التاجي من المنطقة الجرابية للسن غير البازغ ويكون الكيس مرتبطاً بالسن غير البارز في منطقة الملتقى الميناني الملاطي

تنشأ هذه الأكياس من خلايا عنصر الميناء البشرية حيث يمكن أن تنشأ من برعم سن زائدة أو غير بازغة حيث نجد أن النسيج البشري الميناني المتبقي يشكل أحد السطوح المحددة للكيس وكتلة تاج السن تشكل السطح الآخر وبذلك يحيط الكيس بتاج السن أو قد يحيط بالسن بأكملها ونسمي هذه الأكياس بالأكياس الجريبية follicular cyst .

كما يمكن للكيس أن يحتل مكان السن وذلك بتنشأه من خلاياه وتخريبه للبرعم وبالتالي غياب السن المولدة للكيس ويدعى الكيس في هذه الحالة بالكيس البدئي primordial cyst

أعلى نسبة إصابة بالعقدين الثاني والثالث وفي الغالب لا توجد أعراض بل ينمو الكيس ببطء حتى يصل لحجوم كبيرة ويسبب تمدد الصفيحة العظمية وبخاصة الصفيحة القشرية الدهليزية وقد يضم الكيس أكثر من سن منطمرة وقد يمتد ليشمل الشعبة الصاعدة وجسم الفك السفلي كآ فة شافة على الأشعة وحيدة الجوف وذات حدود واضحة . في بعض الحالات نجد انزياحا" في الأسنان المجاورة والأسنان المندخلة بالكيس .

يتطور الكيس التاجي السني من تجمع السوائل بين بقايا عضو الميناء وتاج السن ، يرجع تمدد الكيس إلى الزيادة الثانوية في الضغط التناضحي (الأسموزي) للكيس الذي ينتج عن عبور الخلايا الالتهابية والخلايا الظهارية المتوسفة إلى لمعة الكيس كما يرجع ذلك لعدم وجود أعراض مؤلمة.

يعتبر الكيس التاجي السني من أكثر الأكياس سنية المنشأ انتشاراً بعد الكيس الجذري (radical cyst) حيث يمثل الكيس التاجي السني ١٤-٢٠ % وتعتبر

منطقة الرحى الثالثة من أكثر المناطق إصابة في الفك السفلي والفك العلوي ومنطقة الأنياب في الفك العلوي.

تكون الأعراض عادة غائبة مع تأخر أو عدم بزوغ الأسنان ومن الممكن أن يصل الكيس إلى حجم كبير مع تمدد العظم.

وعندما تصل الأكياس إلى أحجام كبيرة قد تظهر بعض الأعراض كالانتباج وحدوث عدم تناسق وجهي نتيجة توسع العظم القشري، ومن الممكن حدوث امتصاص بالعظم القشري والشعور بمنطقة أسفنجية عند عظم الفك وقد يحدث شرخ أو طقطقة في العظم.

وقد تترافق الأكياس كبيرة الحجم مع الألم، وعندما يتوسع الكيس ويكبر ويمتد إلى الأسنان المجاورة يصبح من الصعب أحياناً تحديد السن التي نشأ الكيس على حسابها (Farman et al 1993)

شعاعياً يظهر الكيس التاجي على شكل منطقة شافة دائرية أو بيضوية ذات حواف واضحة بحدود ظليلية على الأشعة حول السن غير البازغ وتكون جذور السن خارج حدود الكيس، ويجب التشخيص التفريقي مع الكيس المتقرن وورم مصورات الميناء الكيسي.

في حالات نادرة إذا تم إهمال معالجة الكيس التاجي فإنه من الممكن تحول البطانة البشرية لهذا الكيس باتجاه ورمي وخاصة ورم مصورات الميناء(regezi et al 1990).

وتكون المعالجة الفعالة لهذا الكيس هي الاستئصال الجراحي للكيس مع السن المتورطة معه بكثير من الدقة والانتباه لتلافي النكس أو استئصال الكيس وسحب السن المنطمرة تقويمياً (motamedi 2005)

٢ - الكيس البزوغي:

هو كيس تاجي حدث في النسج الرخوة أي الكيس البزوغي يحدث على سن في طور البزوغ تم إعاقتها ومتوضعة تحت النسج الرخوة.

نسبة الحدوث ٠،٨% من مجموع الأكياس وخاصة عند الأطفال (Bonder 2002) يحدث بشكل متكرر ولكنه غالباً ينفجر عفوياً مما يجعله قليل المصادفة.

أكثر ما يشاهد في الأعمار من ٥-٩ سنوات ويمكن أن يصيب الأسنان الدائمة والمؤقتة وأكثر ما يصيب من القواطع إلى الأرحاء الأولى الدائمة

يظهر الكيس البزوغي كانتباج أملس حول السن التي في طور البزوغ ويظهر إما بلون اللثة الطبيعية أو يأخذ لوناً مزرقاً وهو غير مؤلم ما لم يتعرض للإنتان

تعد تقنية فحص الشفوفية transillumenation وسيلة تشخيصية فعالة لتفريق الكيس البزوغي عن الورم الدموي (Seward 1973)

لا يظهر الكيس على الأشعة فهو يتوضع في النسج الرخوة

الإمراضية: سبب إعاقة بزوغ السن غير معروف قد يعزى بشكل جزئي الى النسيج الليفي الكثيف

في دراسة أجريت على جراء مولودة حديثاً تبين أن إعطاء السيكلوسبورين أدى إلى تطور الأكياس البزوغية (ohara et al 2002)

وأيضاً في دراسة اجريت على أطفال خضعوا لزرع قلب وتم إعطاؤهم سيكلوسبورين A لوحظ تطور أكياس بزوغية لديهم (kuzerk et al 2003)

المعالجة: غالباً بالتكوية أو يمكن أن يزول عفوياً مع بزوغ السن أو بإجراء شق بسيط للمساعدة على البزوغ .

٣ - الكيس السني المتقرن

هو كيس سني المنشأ محاط بظاهرة متقرنة ويتطور الكيس المتقرن من بقايا عضو الميناء أو بقايا الظاهرة السنية، يشكل ٥-١٥ % من أكياس الفكين تحتوي لمعة الكيس على مادة جبنية مبطنة بخلايا ظهارية متقرنة .

يصيب الكيس المتقرن الأشخاص بين العقد الثاني والخامس ويكون معدل إصابة الرجال إلى النساء 1-1.3 يصاب الفك السفلي أكثر من الفك العلوي بمرتين، وتعتبر المنطقة الخلفية من جسم الفك السفلي ومنطقة الرأد أكثر المناطق إصابة بالكيس المتقرن (Hsun 1998)

تترافق هذه الأكياس في ٥٣% من الحالات مع أسنان منطمرة (Hsun 1998) توجد خلايا ظهارية في عش الكيس nests cyst خارج الآفة الأولية للكيس مما يجعل الكيس المتقرن عالي الانتكاس بنسبة ٥٠ % بعد المعالجة التحفظية لتجريف (Oikaninen 1990).

هناك حقيقة شائعة تقول أن الكيس المتقرن يميل للتوسع بهدوء داخل العظم الاسفنجي ليصل إلى أحجام معتبر قبل حدوث أي توسع ملحوظ للصائف القشرية(Hsun 1998).

شعاعياً الكيس المتقرن ذو شفافية واضحة ذات حواف ناعمة بحدود ظليلة، الآفات وحيدة الحجرة ومن الممكن ان تكون حوافها مدورة ويمكن مشاهدة تعدد الحجرات في الآفات ذات الحجم الكبير وقد لوحظ أن ٤٠% من الآفات تكون بالقرب من تاج السن المنطمرة كما أن الأكياس المتقرنة تكون عدوانية النمو نسبة إلى الأكياس سنية المنشا .

قد يسبب الكيس رقة الصفيحة القشرية وانزياح الأسنان وامتصاص الجذور، وفي حال حدوث انتان ثانوي للكيس يترافق مع ألم وقيح(Weber 1993) .

أفضل طريقة لمعالجة الكيس السني المتقرن هي الاستئصال الجراحي للكيس مع الحواف العظمية المحيطة لضمان عدم حدوث النكس ويوصي (Mitchell et al 1995) بالاستئصال الجراحي والتجريف الزائد للجوف الكيسي مع الكي بالتبريد.

معظم حالات النكس تحدث في أول ٥ سنوات بعد العمل الجراحي وقد سجلت حالات بعد ١٠ سنوات، إن احد أسباب النكس العالية هو وجود أكياس البنات أو

الأكياس التابعة في جدار الكيس والتي تبقى بعد العمل الجراحي (Bataineh et al 1998) وقد يحدث النكس بعد الطعوم العظمية ومن المحتمل ان يكون هذا الكيس مع تناذر غورلينغوليتز (Goaz pw 1994)

و حديثا أصبح الإتجاه السائد هو إصطلاح الورم الكيسي السني المتقرن OKCT

حيث أظهرت الأبحاث أن معظم حالاته تنهج نهج الأورام السليمة المخربة أكثر من نهج الأكياس .

٤ - الكيس اللثوي Gingival Cyst:

وله نوعان:

- الكيس اللثوي عند المولودين حديثاً Gingival Cyst of th Newborn
- الكيس اللثوي عند البالغين Gingival Cyst of the Adult

أ - الكيس اللثوي عند المولودين حديثاً:

هو كيس مشتق من بقايا الصفيحة السنية

وهو عبارة عن حطاطات مبيضة تقيس حوالي ١-٢ مم على مخاطية الارتفاع السنخي في الفك العلوي و لا تحتاج إلى معالجة .

ويتضمن أكياس قريبة من الخط المتوسط للرفاية الحنكية تدعى لآلئ ابشتاين Epstein’s pearls

أو عند مواقع أكثر جانبية على طول الحنك الصلب والرخو تدعى عقيدات بون Bohn’s nodules

إذا فالأكياس الحنكية عند المولودين حديثاً *Epstein’s Pearls, Bohn’s Nodules:*

- تتشكل إما من انحشار بعض الخلايا تحت السطح أثناء التحام الرفوف الحنكية لتشكيل الحنك الثانوي أو من ارتفاع في البقايا البشروية أثناء تطور الغدد اللعابية الصغيرة

- لآلئ ابشتاين تتشكل على طول الخط المتوسط للرفاية الحنكية
- عقيدات بون تتبعثر في الحنك الصلب
- لاحاجة للمعالجة تشفى عفوياً

ب - الكيس اللثوي عند البالغين Gingival Cyst of the Adult

- *تشتق من بقايا الصفيحة السنية*
- *عند البالغين متوسطي الأعمار (العقد ٥-٦)*
- *أكثر ما تشاهد في منطقة الأنياب والضواحك في الفك السفلي*
- *انتباجات شفافة مزرقة غالباً تتمركز في اللثة الملتصقة*

المعالجة الانذار:

استئصال جراحي والانذار جيد

٥ - الكيس السني المتكلس : calcifying odontogenic

وهو من الأكياس التطورية التي يمكن أن تكون أحيانا" ذات صفة هجومية يمكن أن يكون هذا الكيس مركزيا" أي داخل العظم أو محيطيا" في النسج الرخوة ويغلب توضعه في الفك العلوي وقد يترافق بنسبة ٢٥% بأ سنان غير بازغة

عادة ينمو الكيس ببطء وأحيانا" يسبب الألم وانزياح الأسنان

شعاعيا" : نجد آفة شافة على الأشعة وحيدة أ و متعددة الأجواف ذات حدود واضحة هذا وإن التكلس الذي يطرأ على الكيس ينتج درجات مختلفة من الظلالية الشعاعية وهذه تعطي مظهر الملح والفلفل المنثور ولكن أحيانا" قد تكون الآفة متجانسة الشفوفية

التشخيص التفريقي : الكيس التاجي والقرني والسني وحتى مع ورم مصورات الميناء

ثانيا : الأكياس سنية المنشأ الإلتهابية :

١ - الكيس الجذري Radicular cyst

هو كيس التهابي ينشأ من بقايا مالاسية الرباط اللثوي .

يعتبر الكيس الجذري من أكثر أنواع الأكياس شيوعاً في المنطقة الفكية حيث يشكل نصف إلى ثلاث أرباع مجموع الأكياس الفكية يصيب الرجال بمعدلات أكثر من النساء بين العقد الثاني إلى العقد الرابع (Goaz pw 1994)

وتعتبر نسبة إصابة الفك العلوي أكبر بثلاث مرات من نسبة إصابة الفك السفلي.

يتطور الكيس الجذري من ورم (حبيبي) سابق ونتيجة للالتهاب تتحرض الخلايا البشرية الظهارية على التكاثر وإذا ازداد حجم الكتلة البشرية تصبح الخلايا المركزية بعيدة عن مصدر الأوعية الدموية ما يؤدي إلى تموتها ويتشكل في مكانها فجوة وهذه تكون بداية الكيس ثم تتوسف البشرة إلى داخل اللمعة يؤدي إلى زيادة المحتوى البروتيني ضمن سائل لمعة الكيس بالتالي يدخل المزيد من السائل إلى داخل الكيس محاولاً إيجاد توازن في الضغط التناضحي ما يؤدي إلى توسع الكيس.

يحتوي جوف الكيس عادة على سائل غير مركز براق ولزج ذي لون يميل إلى الصفرة ويحتوي على كمية من بلورات الكوليسترول وهي التي تؤدي إلى تلألئه (Cawson et al 1998)

تعتبر معظم الأكياس الجذري لا عرضية ونادراً ما تكون مؤلمة عند القرع والألم له علاقة مع حدوث إنتان وتشكل قيح ومع وصول الكيس إلى أحجام واسعة وعندها أيضاً قد يترافق بالانتباج أو حتى مع حركة الأسنان (Neville et al 1995) (Mithell 1995) ومن المهم جداً اختبار حيوية الأسنان المرافقة للأكياس الجذرية.

شعاعياً يبدو الكيس الجذري على شكل منطقة شافة على الأشعة مدورة أو بيضوية وحيدة الفجوة وعلى علاقة مع السن النخر وغير الحي المسبب لهذا الكيس وذات حدود واضحة ظليلة على الأشعة أو عندما يصاب الكيس بالالتهاب تصبح حدوده غير واضحة نتيجة لزيادة التوعية الدموية وامتصاص العظم المحيط به (Cawson et al 1998)

طريقة علاج الأكياس الجذرية :

١. العلاج الدوائي البسيط للحالات الحادة
٢. البزل في مرحلة من مراحل التشخيص
٣. التفجير في مرحلة من مراحل العلاج
٤. التجريف عبر السنخ
٥. التكوية
٦. الاستئصال الجراحي

٢ - الكيس الرباطي الجانبي :

يعرف على أنه كيس تطوري داخل عظمي غير متقرن ولا يحوي خلايا التهابية يتطور بجانب جذر لسن حية، ينشأ الكيس الرباطي الجانبي من نمو البقايا الظهارية (لغمدهارتفغ) أكثر ما يتوضع الكيس السني الجانبي في منطقة الضواحك السفلية يليها المنطقة الأمامية من الفك العلوي وليس له علاقة بالجنس أو العمر وبشكل عام تكون أبعاده أقل من ١ سم (Altini ١٩٩٢)

يبدو شعاعياً على شكل شفافية شعاعية ذات شكل دائري أو بيضوي متصلبة الحواف بحيث توجد على محيط الكيس قشرة عظيمة رقيقة متصلبة. أغلب حالات الكيس الرباطي الجانبي غير عرضية وتكتشف بالصدفة خلال الفحص الشعاعي.

٣ - الكيس المتبقي :

يعرف على أنه الكيس الذي يترك بعد قلع السن دون إزالة، في أغلب الأحيان يكون الكيس المتبقي في البداية كيساً جذرياً ، ويمكن أن يتطور هذا الكيس بفترة ما بين شهر إلى عدة سنوات (Cawson et al 1998)

يتطور الكيس المتبقي من الورم الحبيبي الموجود أصلاً، حيث يحدث تحفيز للبقايا الظهارية بسبب العملية الالتهابية للورم الحبيبي، تتواجد البقايا الخلوية في لمعة الكيس والتي تعمل على زيادة الضغط التناضحي وبذلك تسمح لمرور السوائل إلى داخل الكيس والذي بدوره يؤدي إلى زيادة حجم الكيس.

تعتبر منطقة الضواحك السفلية من أكثر المناطق شيوعاً للإصابة بالأكياس المتبقية.

شعاعياً لا توجد هناك فروق واضحة بين الكيس المتبقي والورم الحبيبي إلا بقدان السن، تكون هناك شفوفية دائرية أو بيضوية الشكل ذات حدود ظليلية رقيقة على الأشعة (Neville et al 1995) .

٤ - الجراب السني:

يعرف على انه كيس من النسيج الضام الرخو الذي يحيط بعضو الميناء لكل سن ويمثل الجراب السني المشتق من الوريقة المتوسطة واحداً من مكونات برعم السن فيزيولوجياً يتطور الجراب السني إلى الملاط، والأربطة اللثوية، والعظم السنخي، ولكن آحياناً مجاوراً لتاج السن المنطمرة أو غير البازغة.

شعاعياً يظهر الجراب السني على شكل هلالي رقيق شفاف يبلغ عرضه أقل من ٣ مم .

نسيجياً يظهر الجراب السني المرافق للسن المنطمرة كنسيج ليفي ضام مع بقية ظهاره مينائياً ونلاحظ أن الظهار تصبح أكثر ثخناً وأكثر توسفاً في حال وجود تغيرات التهابية، وللجراب السني دور في بزوغ الأسنان ليس فقط في دوره كجراب ولكن كرابط لثوي ضام ولقد ظهرت الحاجة الملحة للجراب السني لبزوغ السن عن طريق دراسات عديدة .

ثانياً : الأكياس التي لا تحوي على بشرة (الأكياس الكاذبة)

هو فراغ أو فجوة في عظم الفك السفلي غير مبطن بطبقة من الخلايا الظهارية وهو بالتالي لا يعتبر كيساً حقيقياً، فيعتبر الكيس الرضي تغييراً طبيعياً اكثر من كونه عملية مرضية، يعرف هذا الكيس بالكيس البسيط أو الكيس النزفي، سبب تكونه غير معروف ويعتقد البعض ان الكيس الرضي يتطور نتيجة للرض الحاصل في المنطقة.

ومن هذه الأكياس:

١ - الكيس النزفي أو الانصبابي (الرضي) :

تغلب مشاهدته عند اليافعين ويتوضع غالبا" في جسم الفك السفلي منطقة الأرحاء أما الفك العلوي فنادر الإصابة .

غالبا" ما يكتشف شعاعيا" بالصدفة لأنه من النادر أن يتظاهر سريريا" بأية أعراض و قد وجد أنه فقط فب ٢٥% من الحالات قد يؤدي إلى حدوث تورم في الفك أما الألم وفقدان الحس في العصب السنخي السني فيحدث فقط في ١٠% من الحالات .

ليس من الضروري معالجة هذه الأكياس وقد يحدث تراجع تلقائي في حجمها ، تتظاهر شعاعيا" على شكل آفة شافة على الأشعة متجانسة ذات حدود واضحة ملساء وغالبا" غير محاطة بقشرة عظمية كثيفة مايميز هذا الكيس هو أن الحدود العلوية للكيس غالبا" ماتمتد بين جذور الأسنان على شكل أصابع .

كذلك لانجد امتصاصا" في جذور الأسنان المجاورة وتبقى المسافة الرباطية للأسنان واضحة ، أحيانا" قد نجد أكياسا" كبيرة على طول الفك متوضعة فوق القناة السنية السفلية مسببة تمددا" عظميا" .

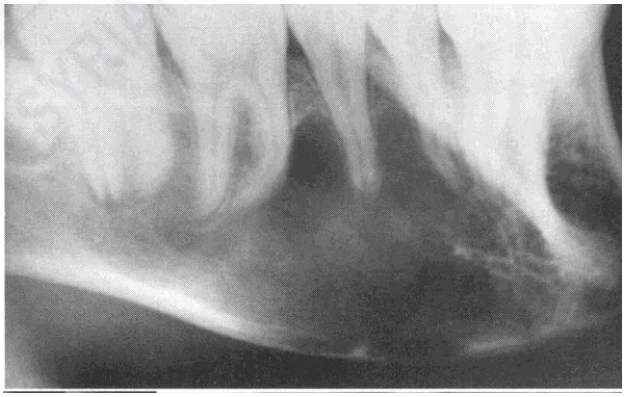

يصيب الكيس الرضي فئة كبيرة من الأعمار ٢٠-٧٥ سنة بالرغم من ذلك معظمها يكتشف في العقد الثاني من العمر، يصيب الفك السفلي بنسب متساوية لرأد وجسم الفك السفلي، الإصابة لدى الجنسين متساوية (Goaz pw 1994)

يكون الكيس الرضي دائماً بدون أعراض لقد سجلت بعض الحالات حدوث انتباج وبعضها حدوث ألم في ١٠ % منها تتراجع الآفة عفوياً .

التشخيص التفريقي للآفة الدموية الوعائية والورم الليفي المتعظم بشكل عام يجب تمييز هذه الأكياس عن الكيس القرني والورم الحبيبي ذي الخلايا العرطلة المركزي .

العمل الجراحي ضروري لاستئصال الآفة واستبعاد أي آفة خبيثة وعند الكشف الجراحي نجد جوف فارغ في العظم مع أنسجة حبيبية ودم (et al 1999 Robert)

٢ - كيس أم الدم العظمية :

وهي من الآفات العظمية غير الورمية والتي تتألف من أجواف متعددة مملوءة بالدم وأيضا" بدون بطانة بشرية .

نشوء هذه الكيس غير معروف تماما" ولكن يعتقد أنه إما بسبب رضي موضعي أو شذوذ شرياني وريدي أو بسبب التخرب الذي يطرأ على ورم متواجد سابقا" .
ويتوضع هذا الكيس بخاصة في العظام الطويلة والعمود الفقري بنسبة ١% ويتوضع في عظم الفكين وخاصة الفك السفلي في منطقة جسم الفك السفلي والشعبة الصاعدة ونجده أيضا" عند اليافعين والأطفال بينما من النادر تواجده بعد العقد الثالث من العمر .

سريريا" يتظاهر بتورم بسبب التمدد العظمي مع ألم وفرقعة عند الجس أما شعاعيا" فنجد كتلة توسعية شافة على الأشعة ذات حدود واضحة جدا" ولكن أحيانا" إذا وصل حجم الكيس إلى حجوم كبيرة جدا" فإن الفك ينتفخ كالبالون وهذا بسبب تخرب وانثقاب في الصفيحة القشرية .

كذلك قد يكون الكيس متعدد الحجر وليس دائما" وحيد الحجر وفي حالات كثيرة قد نجد تشكلا" عظميا" ارتكاسيا" وهذا ما يعطي صورة من الشفوفية والظلالية الشعاعية .

لا يغزو الكيس القناة السنية السفلية وإنما يسبب انحرافها . أما الأسنان المجاورة فقد يسبب الكيس انزياحها وحتى امتصاصا" في جذورها .

ولهذا قد يختلط تشخيصها مع ورم خبيث أو مع ورم مصورات الميناء وورم ذي

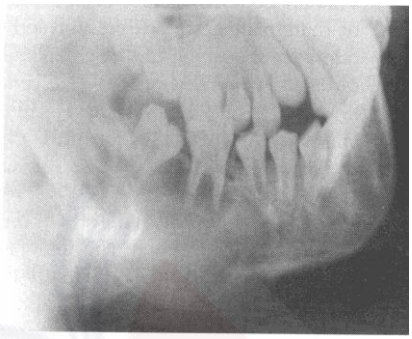

الخلايا العرطلة .